临床论著

颈椎后路单开门椎管扩大成形术后二次手术的原因和手术策略

赵衍斌,孙 宇,王少波,张凤山,张 立,潘胜发,周 华
(北京大学第三医院骨科 100191 北京市)

【摘要】目的:分析颈椎后路单开门椎管扩大成形术后二次手术的原因和手术策略。**方法:**回顾性分析 2006 年 5月~2016 年 4 月颈椎后路单开门椎管扩大成形术后于我院行二次手术的病例,根据影像学和临床表现分析二次手术原因,采用 mJOA 评分评价二次手术的疗效。**结果:**共有 43 例二次手术患者纳入本研究,手术距前次手术时间为 2~204 个月(47.8±51.4 个月)。二次手术原因包括:(1)技术相关因素 9 例,其中椎板回弹或部分关门 7 例,椎板内陷刺激神经根或脊髓 2 例;(2)单纯后路手术减压不充分 16 例,其中前方致压物较大合并颈椎管狭窄 15 例,后凸合并颈椎管狭窄 1 例;(3)疾病进展 18 例,其中 OPLL 进展 14 例,椎间盘突出或骨赘增生 4 例。前方致压物较大且以软性压迫为主、局限性后纵韧带骨化进展、后凸的病例采用前方入路二次手术;椎板回弹或部分关门、椎板内陷刺激神经根或脊髓、巨大后纵韧带骨化前方入路切除困难病例采用后方入路二次手术。采用前路二次手术者 28 例,后路二次手术者 14 例,后路联合前路二次手术者 1 例。二次手术前 mJOA 评分为 5.5~16 分(11.6±2.8 分),二次手术后 3 个月随访时 mJOA 评分为 8~17 分(13.7±2.1 分),mJOA 评分改善率为 0~100%[(36.6±25.2)%]。**结论:**颈椎后路单开门椎管扩大成形术后二次手术的原因包括技术相关因素、手术减压不充分和疾病进展;根据患者具体情况个体化选择前路或/和后路手术充分减压可取得较好的疗效。

【关键词】颈椎后路椎管扩大成形术;二次手术;后纵韧带骨化症
doi:10.3969/j.issn.1004-406X.2016.09.02
中图分类号:R681.5 **文献标识码:**A **文章编号:**1004-406X(2016)-09-0777-05

Etiology and surgical strategies of reoperation after cervical laminoplasty/ZHAO Yanbin, SUN Yu, WANG Shaobo, et al//Chinese Journal of Spine and Spinal Cord, 2016, 26(9): 777-781

【Abstract】Objectives: To evaluate the etiology and surgical strategies of reoperation after cervical laminoplasty. **Methods:** All the patients who received reoperation in our center from May 2006 to April 2016 after cervical laminoplasty were retrospectively evaluated, and to analyze radiographic parameters, clinical data and mJOA scores. **Results:** Forty-three patients were included in this study, and the interval between the two surgeries was 2-204 months(47.8±51.4 months). The etiology of reoperation included: (1)technique related reasons, 7 cases of lamina closure, 2 cases of nerve root or spinal cord compression due to hinge fracture; (2) inadequate decompression, 15 cases of large anterior compression, 1 case of cervical kyphosis; (3)disease progression, 14 cases of progressive ossification of posterior longitudinal ligament, 4 cases of herniated disc or osteophyte. Patients with large anterior soft compression, localized ossification of posterior longitudinal ligament or kyphosis were treated with anterior approach. Patients with lamina closure, nerve root or spinal cord compression due to hinge fracture or large ossification of posterior longitudinal ligament were treated with posterior approach. There were 28 cases of anterior approach and 14 cases of posterior approach, 1 case of combined approach. The mJOA score before the reoperation was 5.5-16(11.6±2.8), which increased to 8-17(13.7±2.1) at 3 months of follow-up. The rate of mJOA score improvement was 0-100%[(36.6±25.2)%]. **Conclusions:** The etiology of reoperation after cervical laminoplasty includes technique related reasons, inadequate decompression and disease progression. Personalized anterior or/and posterior approach reoperations with sufficient decompression guarantee fine clinical results.

第一作者简介:男(1981-),主治医师,医学博士,研究方向:脊柱外科
电话:(010)82267388 E-mail:dageb@aliyun.com
通讯作者:孙宇 E-mail:sunyuor@vip.sina.com

【**Key words**】Cervical laminoplasty; Reoperation; Ossification of posterior longitudinal ligament

【**Author's address**】Department of Orthopedic Surgery, Peking University Third Hospital, Beijing, 100191, China

颈椎后路单开门椎管扩大成形术是临床常用的手术方式,对于后纵韧带骨化症(OPLL)、多节段椎间盘突出的脊髓型颈椎病和无骨折脱位型颈脊髓损伤均有良好的治疗效果[1,2]。但是也有部分患者因疗效不佳需要接受二次手术治疗。Shigematsu 等[3]对 237 例颈椎后路单开门椎管扩大成形术的病例进行了至少 2 年的随访, 二次手术率为 2.1%。Adogwa 等[4]报道颈椎后路单开门椎管扩大成形术后 2 年随访的结果, 二次手术率为 9.7%。本研究回顾性分析 2006 年 5 月~2016 年 4 月在我院行颈椎后路单开门椎管成形术后二次手术的病例,探讨二次手术的原因和手术策略,为颈椎后路单开门椎管扩大成形术后需二次手术的病例提供诊断和治疗的参考意见。

1 资料与方法

1.1 一般资料

病例纳入标准:初次手术为颈椎后路 C3~C7 或 C2~C7 单开门椎管扩大成形术,2006 年 5 月~2016 年 4 月间在我院行颈椎二次手术。二次手术的指征为:(1)脊髓功能障碍进行性加重伴有影像学椎管再次狭窄;(2)神经根性症状经保守治疗至少 3 个月无效伴有影像学发现椎管再次狭窄。排除:(1)颈椎肿瘤、颈椎感染性病变者;(2)术后因血肿或感染行二次手术者;(3)初次手术后因颈椎外伤骨折或脱位而接受二次手术者。

共有 43 例二次手术病例纳入本研究,其中男 31 例,女 12 例;年龄 35~79 岁(60.7±10.1 岁)。初次手术 C3~C7 单开门椎管扩大成形术 39 例,C2~C7 单开门椎管扩大成形术 4 例。29 例于我院行初次手术,14 例在外院行初次手术。初次手术包括丝线关节囊悬吊椎管扩大成形术 19 例,锚定法椎管扩大成形术 13 例,保留肌肉韧带复合体的椎管扩大成形术 11 例。脊髓型颈椎病 38 例,无骨折脱位型颈脊髓损伤 4 例,混合型颈椎病(脊髓型+神经根型)1 例。二次手术距初次手术时间为 2~204 个月(47.8±51.4 个月)。

1.2 临床疗效评估指标

采用 mJOA 17 分法评估二次手术前及二次手术后 3 个月随访时的神经功能,计算改善率(改善率=(随访时 mJOA 评分-术前 mJOA 评分)/(17-术前 mJOA 评分)×100%]。

1.3 统计方法

使用 SPSS 19.0 软件, 术后与术前 mJOA 评分进行配对样本 t 检验,$P<0.05$ 为差异有统计学意义。

2 结果

2.1 二次手术原因分析

二次手术原因包括:(1)技术相关因素,9 例。其中椎板回弹或部分关门 7 例 (初次手术关节囊悬吊法 6 例,锚定法 1 例);椎板内陷刺激神经根或脊髓 2 例。(2) 单纯后路手术减压不充分,16 例。其中前方致压物较大合并颈椎管狭窄 15 例,后凸合并颈椎管狭窄 1 例。(3)疾病进展,18 例。其中 OPLL 进展 14 例,椎间盘突出或骨赘增生 4 例(表 1)。

2.2 二次手术方式

43 例患者均于我院进行了二次手术,前方致压物较大且以软性压迫为主、局限性后纵韧带骨

表 1 43 例患者二次手术的原因

Table 1 The cause of reoperations

二次手术原因 The etiology of reoperation	例数 cases
1. 技术相关原因 Technique related issues	
椎板回弹或部分关门 Lamina spring back or closure	7
椎板内陷刺激神经根或脊髓 Hinge fracture	2
2. 单纯后路手术治疗不充分 Inadequate treatment	
前方致压物较大合并颈椎管狭窄 Large anterior compression	
1)致压物为椎间盘突出或骨赘 Large herniated disc or osteophyte	7
2)致压物为 OPLL Large OPLL	8
后凸合并颈椎管狭窄 Cervical kyphosis	1
3. 疾病进展(新症状) Disease progression	
OPLL 进展 Progression of OPLL	14
椎间盘突出或骨赘增生 New herniated disc or osteophyte	4

化进展、后凸的病例采用前方入路二次手术;椎板回弹或部分关门、椎板内陷刺激神经根或脊髓、巨大后纵韧带骨化前方入路切除困难的病例采用后方入路二次手术。其中前路二次手术 28 例,后路二次手术 14 例,前后联合入路二次手术 1 例(该例患者为椎板部分回弹伴有前方较大椎间盘突出)。前路二次手术包括经椎间隙减压固定融合术 18 例(图 1),椎体次全切除术 10 例;后路二次手术包括椎板切除侧块固定融合术 10 例(图 2),单开门椎管扩大成形术 3 例,单纯椎板切除术 1 例。

2.3　二次手术疗效

二次手术前 mJOA 评分为 5.5~16 分(11.6±2.8 分),二次手术后 3 个月随访时 mJOA 评分为 8~17 分 (13.7±2.1 分), 差异有统计学意义 (P<0.05), mJOA 评分改善率为 0~100%[(36.6±25.2)%]。

2.4　二次手术并发症

前路二次手术并发症:6 例术后出现吞咽困难,给予脱水和激素治疗,3 个月复查时均恢复;1 例术后出现伤口血肿,急诊行血肿清除术;1 例椎体次全切除术病例出现脑脊液漏, 保留引流 1 周后拔除引流,伤口愈合良好。

后路二次手术并发症:4 例出现脑脊液漏,其中 3 例保留引流 1 周后拔除引流,1 例行腰大池引流术, 伤口均愈合良好;1 例术后第二天出现 C5 神经根麻痹,给予脱水剂和激素治疗、康复训炼,3 个月复查时同侧三角肌肌力恢复正常。

3　讨论

3.1　颈椎单开门椎管扩大成形术后二次手术的原因

Shigematsu 等[3]和 Liu 等[5]将颈椎椎管扩大成形术后二次手术的原因总结为三大类:(1)技术相关因素,包括椎板回弹或关门、门轴侧椎板内陷刺激神经根或脊髓、内植物移位;(2)单纯后路手术减压不充分, 包括前方致压物较大合并颈椎管狭窄、后凸合并颈椎管狭窄、神经根管狭窄;(3)疾病进展, 包括手术节段或相邻节段椎间盘突出或骨赘增生、黄韧带肥厚、OPLL 进展。

本组病例中,技术相关因素 9 例,7 例为椎板回弹或部分关门, 其中 6 例初次手术为关节囊悬吊法,1 例初次手术为锚定法。Chiba 等[2]报道 27 例脊髓型颈椎病患者椎管扩大成形术后 1 例出现椎板回弹导致症状复发。椎板回弹或部分关门尚没有确切的定义,Wang 等[6]随访 30 例患者发现

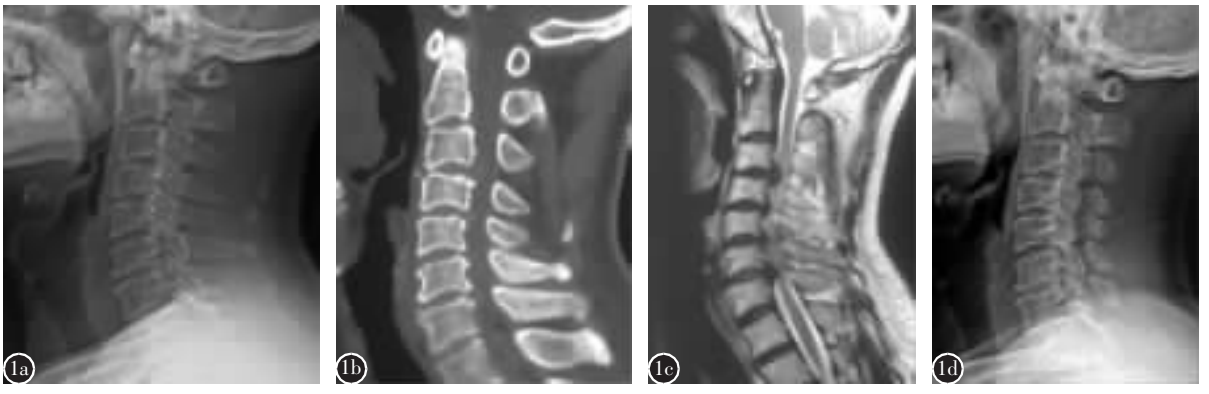

图 1　患者男,50 岁,CSM, 术前 mJOA 评分 9 分 **a~c** 初次术前 X 线片、CT 和 MRI 检查示 C3~C7 多节段椎间盘突出,C3/4 和 C6/7 软性压迫为主, 发育性颈椎管狭窄 **d** 初次 C3~C7 单开门椎管扩大成形术后 X 线示椎管扩大良好 **e** 初次手术后 9 个月 MRI 示颈椎管扩大,C3/4 椎间盘突出仍压迫硬膜囊 **f** 二次前路 C3/4 椎间盘切除、cage 植骨融合术后 X 线示内置物位置良好

Fugure 1　A 50-year old male patient of CSM, preoperative mJOA score was 9 **a-c** X-ray, CT scan and MRI showed multilevel herniated discs from C3-C7 and developmental cervical canal stenosis **d** X-ray after C3-C7 cervical laminoplasty **e** MRI showed remained compression at C3/4 level **f** Reoperation of C3/4 discectomy and fusion, the interval of surgeries was 9 months

图 2 患者男,73 岁,OPLL **a**、**b** 初次术前颈椎 X 线片和 CT 示 OPLL 合并发育性颈椎管狭窄 **c** C2~C7 单开门椎管扩大成形术后 X 线片示椎管扩大良好 **d**、**e** 初次手术后 123 个月影像学检查示 OPLL 进展,向头侧延伸 11mm **f** 二次手术行 C1 后弓切除、C2~C6 椎板切除、侧块固定融合术后 X 线片示内置物位置良好

Fugure 2 A 73-year old patient with OPLL **a, b** X-ray and CT scan showed OPLL and developmental cervical canal stenosis **c** X-ray after C2-C7 cervical laminoplasty **d, e** The OPLL progressed 11mm at 123 months follow-up **f** X-ray after reoperation of resection of C1 posterior arch and C2-C6 laminectomy and fusion

117个椎板中 7 个椎板(6%)发生回弹,X 线片显示椎管前后径丢失超过 4mm 时可能导致神经症状加重。因此,椎管扩大成形术中需保证足够的开门角度和宽度,术中牢固固定开门后的椎板,避免术后椎板回弹。

单纯后路手术减压不充分 16 例,其中 15 例前方致压物较大合并颈椎管狭窄,1 例后凸合并颈椎管狭窄行二次手术治疗。该 16 例患者中 14 例初次手术后症状部分缓解,2 例初次手术后症状无明显变化。有学者[7]对于前方致压物较大合并颈椎管狭窄的病例进行颈椎前后联合入路手术治疗,有较好的临床疗效。本组有 1 例患者二次手术行前路减压固定融合后凸矫形术。因此,对于前方致压物较大合并颈椎管狭窄拟行椎管扩大成形术的病例,术后需密切随访,如症状改善不满意或出现新症状,需再次评估前方致压物对神经的影响情况。

疾病进展 18 例,其中 14 例因 OPLL 进展行二次手术治疗。Chiba 等[8]对 OPLL 术后的患者进行了 2 年随访,发现 56.5%的患者 OPLL 有进展,年轻病例、混合型和连续型 OPLL 更容易进展。Hori 等[9]对 55 例 OPLL 术后患者进行 5 年以上随访,发现 21.8%的患者 OPLL 进展,但 OPLL 进展与临床疗效无直接相关性。OPLL 病例选择手术方案时需充分考虑 OPLL 进展的因素[10],特别是年轻的病例更容易发生 OPLL 进展[11]。也有学者主张对于 OPLL 病例行椎管减压联合内固定融合手术治疗,但融合术能否阻止 OPLL 的进展尚不明确。因此,对于 OPLL 患者椎管扩大成形术后需密切随访,观察 OPLL 的进展情况。

3.2 二次手术方法选择

前路二次手术和后路二次手术均可取得较好的疗效[12]。前方入路二次手术可以直接进行减压,无需处理后方瘢痕组织。适用于前方致压物较大且以软性压迫为主、局限性 OPLL 进展、后凸的病例。本组 28 例患者行前路二次手术治疗,包括经椎间隙减压固定融合术 18 例,椎体次全切除术 10 例。但前方入路二次手术也有局限性:(1)巨大 OPLL 或骨赘前方切除困难,合并硬膜骨化的病例易出现脑脊液漏,本组 1 例椎体次全切除术病例出现脑脊液漏;(2)部分病例初次术后颈部活动受限,颈部后伸受限可能影响前方入路手术的显露。

后方入路二次手术需处理初次术后局部形成的瘢痕组织,显露较为困难,对于瘢痕与硬膜粘连的病例,易并发脑脊液漏。本组 14 例行后方入路

二次手术的患者,4 例出现脑脊液漏,为后方入路二次手术最多见的并发症。后方入路二次手术适用于椎板回弹或部分关门、椎板内陷刺激神经根或脊髓、巨大 OPLL 进展前方入路切除困难病例。后方入路二次手术术前需认真分析病例的临床表现、查体和影像学特点,确定手术减压节段,特别是对于 OPLL 达到 C2 椎体后方的病例,二次手术减压节段一般需包括 C2 甚至达到 C1。本组 14 例后方入路二次手术的患者,11 例二次手术减压节段包括 C2, 其中 4 例减压节段包括 C1, 头侧行 C1 后弓切除术,减压范围足够才能保证脊髓向后漂移达到理想的减压效果。后方入路二次手术一般需行椎板切除联合侧块螺钉固定融合术。对于椎板回弹或部分关门的病例, 后方入路二次手术也可以再行单开门椎管扩大成形术, 本组有 3 例再次行单开门椎管扩大成形术获得成功, 但术中需仔细分离瘢痕,手术操作难度较大,如术中出现门轴断裂,则应行椎板切除术。本组病例仅 1 例患者行后路联合前路二次手术治疗, 该例患者为椎板部分回弹伴有前方较大的椎间盘突出。

总之, 对颈椎后路单开门椎管扩大成形术后症状复发或加重的病例需仔细分析其临床表现和影像学特点,确定其致病因素,常见二次手术原因包括技术相关因素、单纯后路减压不充分和疾病进展因素。根据患者具体情况个体化选择前方入路或/和后方入路二次手术可以取得较好的手术效果,但前方入路可以直接进行减压,二次手术时无需处理后方瘢痕组织; 后方入路二次手术因瘢痕组织形成显露困难, 术中需仔细分离瘢痕组织避免硬脊膜损伤,适用于椎板回弹或部分关门、巨大 OPLL 进展病例, 另外, 需要有足够的减压范围, 以保证脊髓充分向后漂移以达到理想的减压效果。

4 参考文献

1. Hirabayashi K, Toyama Y, Chiba K. Expansive laminoplasty for myelopathy in ossification of the longitudinal ligament [J]. Clin Orthop Relat Res, 1999, (359): 35–48.
2. Chiba K, Ogawa Y, Ishii K, et al. Long–term results of expansive open–door laminoplasty for cervical myelopathy: average 14–year follow–up study[J]. Spine, 2006, 31(26): 2998–3005.
3. Shigematsu H, Koizumi M, Matsumori H, et al. Revision surgery after cervical laminoplasty: report of five cases and literature review[J]. Spine J, 2015, 15(6): e7–13.
4. Adogwa O, Huang K, Hazzard M, et al. Outcomes after cervical laminectomy with instrumented fusion versus expansile laminoplasty: a propensity matched study of 3185 patients[J]. J Clin Neurosci, 2015, 22(3): 549–553.
5. Liu G, Buchowski JM, Bunmaprasert T, et al. Revision surgery following cervical laminoplasty: etiology and treatment strategies[J]. Spine, 2009, 34(25): 2760–2768.
6. Wang HQ, Mak KC, Samartzis D, et al. "Spring–back" closure associated with open–door cervical laminoplasty[J]. Spine J, 2011, 11(9): 832–838.
7. 李浩淼, 刘少喻, 龙厚清, 等. 一期前后路手术治疗颈椎疾患的疗效和指征[J]. 中国脊柱脊髓杂志, 2010, 20(6): 477–480.
8. Chiba K, Yamamoto I, Hirabayashi H, et al. Multicenter study investigating the postoperative progression of ossification of the posterior longitudinal ligament in the cervical spine: a new computer–assisted measurement [J]. J Neurosurg Spine, 2005, 3(1): 17–23.
9. Hori T, Kawaguchi Y, Kimura T. How does the ossification area of the posterior longitudinal ligament thicken following cervical laminoplasty[J]. Spine, 2007, 32(19): E551–556.
10. Zhou H, Sun Y, Wang SB, et al. Reoperation for cervical myelopathy duo to progressing ossification of the posterior longitudinal ligaments in patients with expansive laminoplasty [J]. Beijing Da Xue Xue Bao, 2016, 48(2): 210–214.
11. Choi BW, Baek DH, Sheffler LC, et al. Analysis of progression of cervical OPLL using computerized tomography: typical sign of maturation of OPLL mass[J]. J Neurosurg Spine, 2015, Epub ahead of print.
12. Park MS, Ju YS, Moon SH, et al. Reoperation rates after surgery for degenerative cervical spine disease according to different surgical procedures: a national population–based cohort study[J]. Spine, 2016, Epub ahead of print.

(收稿日期:2016–05–30 末次修回日期:2016–08–19)

(英文编审 唐翔宇/贾丹彤)

(本文编辑 卢庆霞)